

Морфологический анализ разрушений биологической ткани при облучении мощными фокусированными ультразвуковыми импульсами с ударными фронтами

Е. М. Пономарчук^{1,*}, С. В. Буравков^{2,†}, Я. Н. Ванг^{3,‡}, Т. Д. Хохлова^{4,§}, В. А. Хохлова^{1,3,¶}

¹Московский государственный университет имени М. В. Ломоносова, физический факультет, кафедра акустики
Россия, 119991, Москва, Ленинские горы, д. 1, стр. 2

²Московский государственный университет имени М. В. Ломоносова,
факультет фундаментальной медицины, кафедра экологической и экстремальной медицины
Россия, 117192, Москва, Ломоносовский просп., 31, корп. 5

³Центр промышленного и медицинского ультразвука университета шт. Вашингтон, Сиэтл, США

⁴Департамент гастроэнтерологии Медицинской школы университета шт. Вашингтон, Сиэтл, США

(Статья поступила 10.07.2016; Подписана в печать 23.09.2016)

Проведен морфологический анализ механических разрушений, полученных в печени свиньи *ex vivo* и *in vivo* после облучения мощными фокусированными ультразвуковыми импульсами с ударными фронтами. С помощью световой микроскопии исследованы окрашенные гематоксилин–эозином срезы печени после разрушений, выявлены особенности изменения ткани в области фокуса и перифокальной области границы с неповрежденной тканью. Обсуждаются результаты сравнительного анализа разрушений *ex vivo* и *in vivo* и физиологического отклика организма на ультразвуковое воздействие.

PACS: 43.35.Wa УДК: 534.7, 534.2.

Ключевые слова: мощный фокусированный ультразвук, неинвазивная хирургия, механическое разрушение биологической ткани, гистотрипсия с кипением, гистология

ВВЕДЕНИЕ

В течение последних десяти лет быстро развиваются новые технологии использования мощного фокусированного ультразвука (в англоязычной литературе — high intensity focused ultrasound, HIFU) в неинвазивной хирургии. Суть метода состоит в том, что энергия фокусированного ультразвукового пучка, источник которого находится вне тела человека (рис. 1), поглощается биологической тканью, в результате чего происходит ее тепловая денатурация, а продукты разрушения постепенно выводятся из организма естественным путем [1–3]. Несмотря на достигнутые к настоящему времени клинические успехи этого метода, были выявлены некоторые недостатки, в числе которых, например, опасность перегрева ребер и кожи на пути ультразвуковой волны к фокусу, трудность визуализации облучаемых участков в режиме реального времени с использованием доступной ультразвуковой диагностической аппаратуры, а также возможность повреждения костей и стенок сосудов вокруг облучаемого участка в результате диффузии тепла от фокальной области. Недавно были предложены новые методы механического разрушения ткани, или гистотрипсии, которые позволяют преодолеть указанные недостатки и обладают также рядом других клинических преимуществ [4, 5].

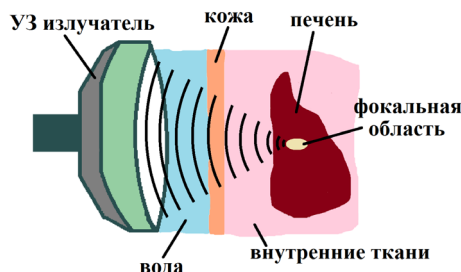


Рис. 1: Схема реализации метода неинвазивной ультразвуковой хирургии: разрушение локализованного объема ткани в теле человека при облучении через кожу мощным фокусированным ультразвуком

Главное преимущество методов гистотрипсии состоит в том, что воздействие на ткань происходит механическим образом, без нагревания разрушаемого объема, избавляя этот метод от главных побочных эффектов HIFU-терапии. Кроме того, полученный «перемолотый» объем ткани является жидким, поэтому может гораздо быстрее утилизироваться организмом, чем объем «сваренной» ткани. Еще одной причиной повышенного внимания к изучению методов гистотрипсии служит перспектива их использования для ускорения доставки лекарственных средств в опухоли, а также для снятия гематоэнцефалического барьера между кровеносной и центральной нервной системами. Одним из таких методов, который развивается в университете шт. Вашингтон в Сиэтле в сотрудничестве с МГУ, является так называемая гистотрипсия с кипением [5, 6]. В этом методе используется импульсно–периодическое облучение ткани нелинейными акустическими волна-

*E-mail: msu.ekaterina.ponomarchuk@gmail.com

†E-mail: sergey@wolf.ru

‡E-mail: ynwang@u.washington.edu

§E-mail: tanyak@apl.washington.edu

¶E-mail: vera@acs366.phys.msu.ru

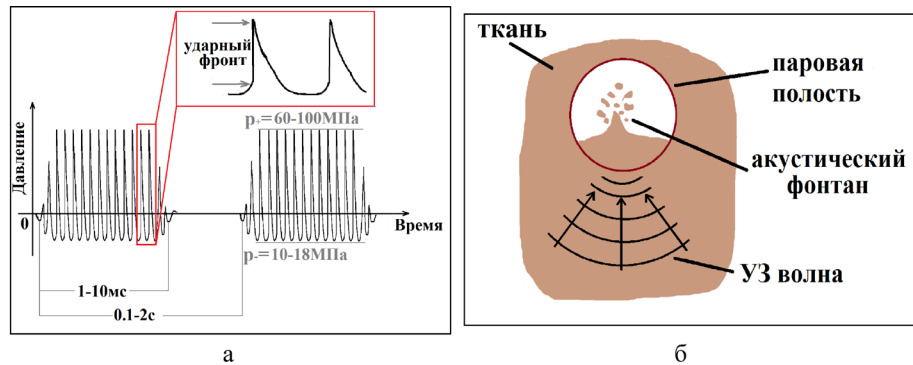


Рис. 2: Эксперимент по облучению свиной печени: *а* — протокол импульсно–периодического воздействия в режиме образования высокоамплитудных ударных фронтов в фокусе и *б* — схема образования акустического фонтана

ми, профиль которых в фокусе содержит высокоамплитудные ударные фронты (рис. 2*а*). Частота облучения составляет 1–3 МГц, длительность импульсов — 1–10 мс, частота повторения — 0.1–1 Гц, амплитуда ударного фронта в фокусе — 60–100 МПа [4–6]. Механизм механического воздействия состоит в следующем [7]. От излучателя распространяются высокоинтенсивные ультразвуковые импульсы миллисекундной длительности, которые фокусируются внутри биологической ткани. За счет нелинейных акустических эффектов профиль волны по мере распространения от излучателя искажается, в результате чего в фокусе на каждом периоде волны образуется ударный фронт (рис. 2*а*). При поглощении энергии такой нелинейно-искаженной волны с ударным фронтом происходит быстрый локализованный нагрев ткани в фокусе, ведущий к ее вскипанию в течение каждого из импульсов. При этом образуется паровая полость миллиметровых размеров, заметно превышающая объем перегретой области ткани. Взаимодействие ударной волны с этой полостью приводит к образованию акустического фонтана и, соответственно, раздроблению ткани на мелкие фрагменты субклеточных размеров (рис. 2*б*) [7, 8].

В недавней работе [9] был проведен первый эксперимент по сравнению метода гистотрипсии с кипением на образцах ткани свиной печени в моделях *ex vivo* и *in vivo*. Проведенный морфологический анализ разрушений показал, что степень тепловой денатурации ткани, а также размер и форма повреждения в целом схожи в живой и неживой ткани. Также была выявлена устойчивость соединительной ткани к разрушению: сосуды в перифокальной области оставались неповрежденными. В то же время были обнаружены некоторые различия, такие как наличие гемолизированных эритроцитов в образце *in vivo*, которые были связаны с циркуляцией крови в организме. Также было исследовано явление ультразвукового фонтана при облучении поверхности печени свиной *ex vivo* и *in vivo*. Было показано, что процесс атомизации ткани происходит схожим образом при наличии или отсутствии циркуляции крови [10].

Как известно, проводить эксперименты на тканях *ex vivo* с целью отработки протоколов облучения и выявления порогов разрушений для различных типов ткани гораздо менее проблематично. При этом, однако, необходимо достоверно убедиться в том, что результат будет аналогичен полученному в живом организме. Хотя опыт предыдущих исследований в целом показал, что метод гистотрипсии с кипением реализуем *in vivo*, и что эксперименты *ex vivo* дают схожие результаты, дополнительные свидетельства схожести либо отличия получаемых результатов представляются важными для дальнейшего развития метода. В связи с этим, целью настоящей работы являлся более детальный морфологический анализ и сравнение разрушений, полученных в тканях *in vivo* и *ex vivo* в методе гистотрипсии с кипением.

1. МАТЕРИАЛЫ И МЕТОДЫ

Образцы для анализа были предоставлены сотрудниками университета шт. Вашингтон и соответствовали условиям эксперимента, описанного в работе [9]. Был использован источник фокусированного ультразвука с рабочей частотой 2 МГц, радиусом кривизны 64 мм и акустической выходной мощностью 240 Вт. Длительность импульсов составляла 10 мс, а частота их повторения — 1 Гц, амплитуда ударного фронта в фокальной области составляла ~90 МПа. Исследования проводились на печени свиной весом 45–60 кг. Облучение печени свиной проводилось контактным образом, используя присоединенный к излучателю конус, заполненный водой и заканчивающийся акустически прозрачной мембраной. Глубина фокуса в ткани составляла около 1 см. Сразу после облучения *in vivo*, печень была удалена, и спустя час был проведен эксперимент на отдельном ее участке с теми же параметрами протокола воздействия. После облучения ткань в месте воздействия иссекалась и мгновенно замораживалась в изопентановой бане, охлажденной сухим льдом. Далее ткань резалась на криомикрото-

ме; срезы толщиной 5 мкм окрашивали гематоксилин-эозином, обезжировали в спиртах восходящей концентрации и монтировали под покровное стекло. В результате такой окраски цвета ядер (синие) и цитоплазмы клеток (розовая) сильно контрастируют, а соединительная ткань и пустоты не окрашиваются [11]. Исследование полученных образцов и их фотографирование проводилось в МГУ на микроскопе Zeiss Axio Imager (Германия), захват производился с помощью камеры AxioCam MRC5. Все работы проводились с соблюдением «Правил проведения работ с использованием экспериментальных животных (Приказ Министерства высшего и среднего специального образования № 742 от 13.11.84).

2. РЕЗУЛЬТАТЫ И ОБСУЖДЕНИЕ

При детальном сравнительном изучении образцов, полученных при облучении *in vivo* и *ex vivo*, были получены следующие результаты.

Обзорное изучение проводили на самых малых увеличениях, доступных в световом микроскопе (объектив Х5) (рис. 3а и б). Фокус повреждения овальной формы представлен трабекулярными структурами со значительными промежутками между ними как *in vivo* (рис. 3а), так и *ex vivo* (рис. 3б). За зоной фокуса следует перифокальная зона с частично поврежденными печеночными клетками, за которой можно видеть практически неповрежденную ткань. На средних и больших увеличениях зоны фокуса (рис. 4а, 5а) трабекулярные структуры в экспериментах *in vivo* представлены строго ориентированными тяжами неопределенной структурной организации. Аналогично выглядит зона фокального повреждения и в экспериментах *ex vivo* (рис. 4б, 5б). Исследование фокальной области на больших увеличениях (рис. 4а, б) показало полное разрушение гепатоцитов, что и являлось целью облучения. Однако между тяжами отчетливо наблюдается содержимое с остатками клеточных структур. В отдельных случаях можно различить отдельные ядра печеночных клеток. Скорее всего, наличие таких структур в обоих случаях объясняется методом подготовки препаратов, а именно мгновенным замораживанием без проведения химической фиксации, в результате чего кристаллы льда после воздействия ультразвука, испарившись, образовали пустоты в виде своеобразной решетки. Этот факт является косвенным доказательством того, что выбранный режим сонификации приводит к нетермическому повреждению ткани в фокусе, в результате чего образуется «жидкая» фаза. В перифокальной области (рис. 3а) в экспериментах *in vivo* отмечаются массивные геморрагии, обусловленные повреждениями сосудов и выходом эритроцитов в окружающую ткань, кроме того встречаются значительные скопления лимфоцитов (лимфоидная инфильтрация (желтые линии) (рис. 7)). В отдельных случаях лимфоидная инфильтрация проявляется в виде узелковых скоплений. Эти процессы свидетельствуют

о том, что организм отвечает на повреждающее воздействие иммунным воспалением. Основная задача воспаления — восстановить поврежденную ткань. Таким образом, наличие воспаления отличает в значительной степени повреждение печени *in vivo* от *ex vivo* при разрушении ткани, вызванном HIFU. Выраженность воспалительной реакции, темпы развития и характер будут определяться состоянием иммунитета организма и размерами повреждения. Можно предположить, что в дальнейшем это приведет к разрастанию фиброзной ткани с появлением очагов склероза и рубцов. В отличие от ткани печени, находящейся в состоянии переживания из-за отсутствия кровоснабжения и недостатка кислорода *ex vivo*, эксперименты на ткани, сохраняющей связь с целым организмом *in vivo*, представляют особый интерес. В этих экспериментах можно оценивать не только локальные повреждения, вызванные разрушающим действием повреждающего агента, но и реакцию целого организма на такие повреждения. При этом сами параметры воздействия оставались теми же, что позволяло сравнивать эффекты на печень свиньи *ex vivo* и *in vivo*.

В то же время на срезах, полученных после проведения экспериментов *ex vivo* (рис. 3б), видна значительная отечность гепатоцитов, а также увеличение межклеточных промежутков, что, впрочем, может свидетельствовать о гипоксическом воздействии, поскольку эксперимент проводился лишь час спустя после смерти животного, т. е. в условиях переживания ткани при отсутствии нормального кислородного снабжения. Видны значительные светлые пространства, свидетельствующие об отеке. Следует отметить, что в этой области сохранена нормальная структура печеночной ткани. Также самое можно сказать об областях, удаленных от места повреждения. В этих областях сохранена нормальная структура печени с характерным дольковым строением и триадами. Другим важным вопросом является сравнение локальности повреждений. Для ответа на этот вопрос было необходимо рассмотреть переходную область между разрушенной тканью и интактной (рис. 6а, б). За зоной разрушения (правая часть фотографий) в случае *in vivo* следует практически неизменная ткань, а в образце *ex vivo*, переживающем гипоксию, наблюдается отечность, набухание клеток и расширение межклеточных пространств, вследствие недостатка питательных веществ и кислорода, что не связано с облучением ткани ультразвуком. Граница между разрушенной и интактной тканью в живом организме составляет около 20 мкм, а в неживом — около 40. В целом, можно заключить, что ширина переходной области в обоих случаях составляет порядка нескольких клеток, а значит, разрушения действительно носят локальный характер.

Однако степень разрушений в перифокальной области трудно оценить на световых препаратах, кроме того, для точной оценки требуется статистический анализ, который предполагается провести в дальнейших исследованиях.

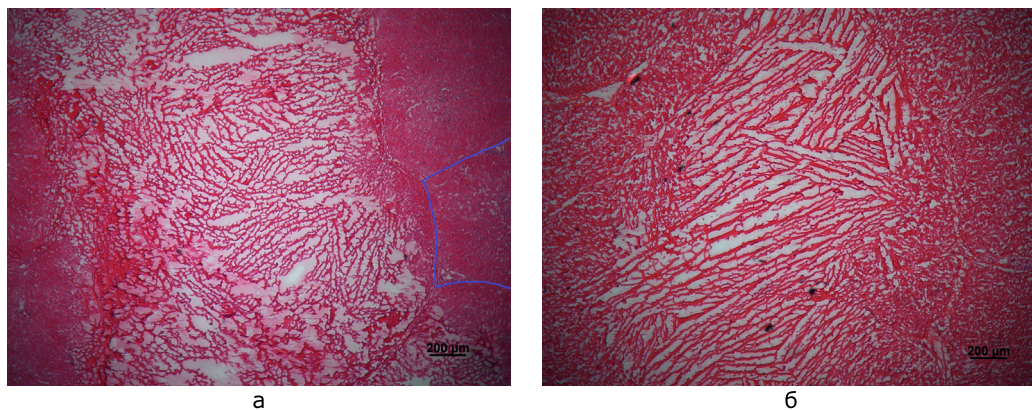


Рис. 3: Гистологические срезы печени свиньи, окрашенные ГЭ при малых (X5) увеличениях. На рис. *a* представлен результат облучения ткани *in vivo*, на рис. *б* — *ex vivo*. Маркерная линия — 200 мкм

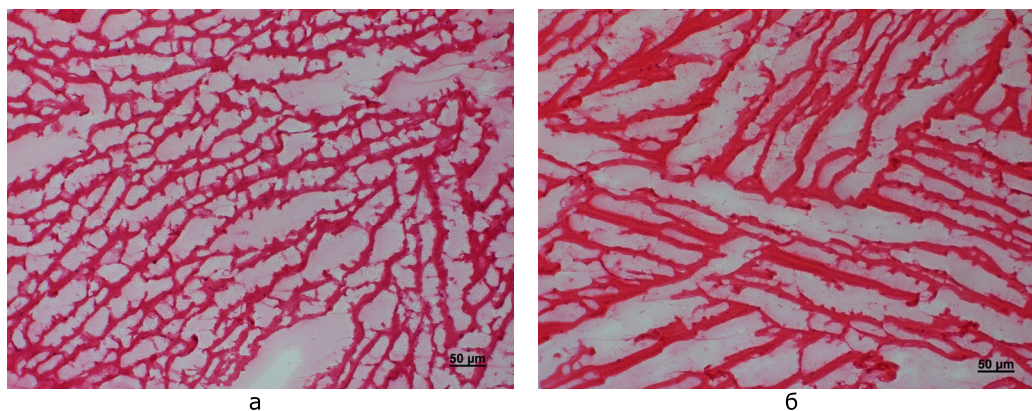


Рис. 4: Гистологические срезы печени свиньи, окрашенные ГЭ при средних (X20) увеличениях. На рис. *a* представлен результат облучения ткани *in vivo*, на рис. *б* — *ex vivo*. Маркерная линия — 50 мкм

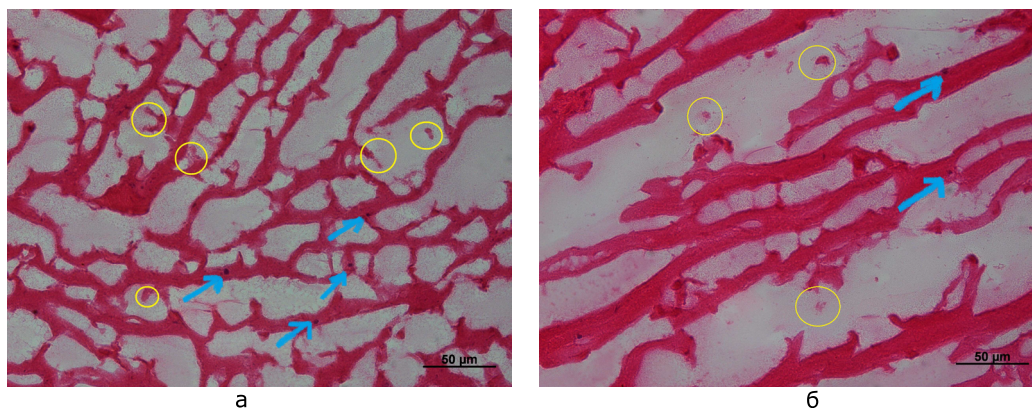


Рис. 5: Гистологические срезы печени свиньи, окрашенные ГЭ при больших увеличениях (X40). На рис. *a* представлен результат облучения ткани *in vivo*, на рис. *б* — *ex vivo*. Маркерная линия — 50 мкм

Детальный анализ составляющих в области разрушений при большем увеличении зоны разрушения (рис. 5*a, б*) показал, что встречаются фрагменты ткани (желтые линии) и клеточные ядра (синие стрелки) в фокальной области живой модели, которые практически не были обнаружены в случае *ex vivo*.

Их отсутствие в неживом органе может быть связано с ослаблением межклеточных взаимодействий ткани, находящейся в тяжелом гипоксическом состоянии. Обнаруженные клеточные ядра выглядят пикнотическими, т. е. уплотненными по оптической плотности и меньшего размера, чем в норме. Обычно это

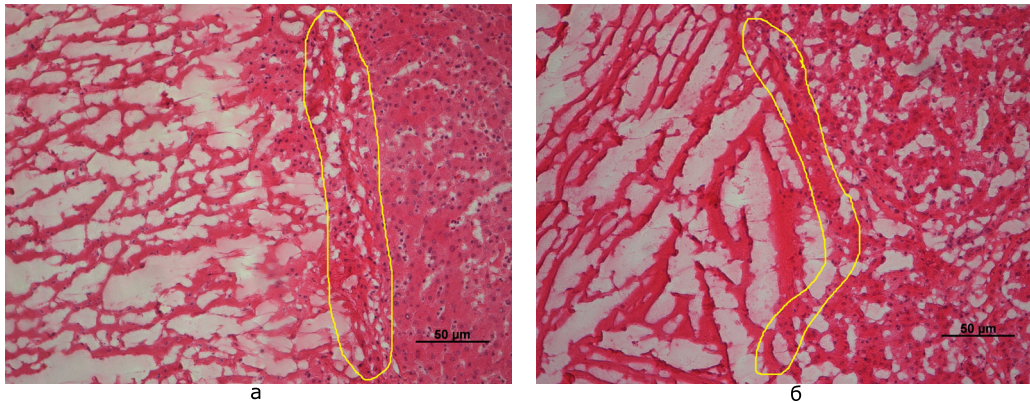


Рис. 6: Гистологические срезы печени свиньи, окрашенные ГЭ при средних увеличениях (X20). На рис. *a* представлен результат облучения ткани *in vivo*, на рис. *б* — *ex vivo*. Маркерная линия — 50 мкм

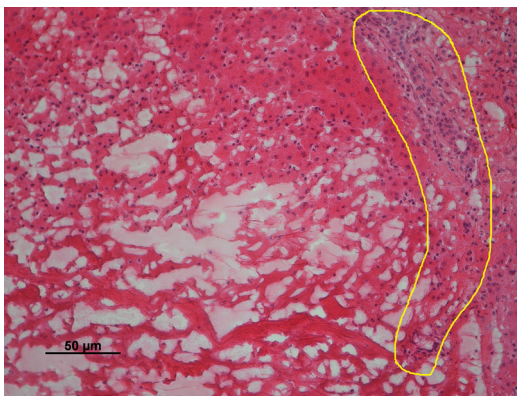


Рис. 7: Гистологический срез печени свиньи после облучения NIFU *in vivo*, окрашенный ГЭ при среднем увеличении (X20). Маркерная линия — 50 мкм

предшествует дальнейшему их разрушению по механизму апоптоза. Таким образом, такие ядра не являются функциональными, а клетки, следовательно, действительно разрушены.

ЗАКЛЮЧЕНИЕ

Настоящая работа была посвящена исследованию различий, вызываемых воздействием мощных фокусированных ультразвуковых импульсов с ударными фронтами на печень свиньи *in vivo* и *ex vivo*. Показано, что структура разрушений в очаге поражения (фокусе) в обоих случаях сходная. Однако, более четкая граница между областью поражения и окружающей тканью наблюдается в экспериментах *ex vivo*. В тоже время эксперименты *in vivo* выявили развитие воспалительной реакции в ответ на разрушение и массивной геморагии как в области разрушений, так и в окружающей ткани. Это вызвано разрушением сосудов с выходом

эритроцитов.

Проведенные исследования воздействия NIFU на печень свиньи *ex vivo* и *in vivo* позволило сравнить эффекты этих воздействий в обоих постановках экспериментов. Каких-либо значительных различий в фокусе повреждения *ex vivo* и *in vivo* не отмечено. Однако перифокально в экспериментах *in vivo* отмечалась значительная лимфоцитарная инфильтрация, являющаяся результатом развития иммунного ответа на повреждение. Это вызвано тем, что *in vivo* сохраняется кровоснабжение печени и при любой альтерации возникает иммунный ответ с развитием процессов локального воспаления, что мы и наблюдаем при гистологическом исследовании.

Следует также отметить, что в печени при воздействии NIFU как *in vivo*, так и *ex vivo* в фокусе повреждения видна сетчатая структура, очень напоминаемая остатки сосудистой сети. Вполне вероятно, что при данной дозе воздействия сосуды подвержены повреждению в меньшей степени, чем паренхима печени, что отмечалось ранее [9]. С другой стороны, это может быть обусловлено кристаллами льда, поскольку образцы замораживались при подготовке. Для детального анализа и верификации этого необходимо проведение электронномикроскопического исследования.

В качестве обобщения, можно сказать, что более подробный морфологический анализ зон облучения печени свиньи показал, что, несмотря на некоторые отличия, результат процедуры гистотрипсии с кипением в живом организме аналогичен полученному в режиме *ex vivo*. В целом можно заключить, что модель *ex vivo* адекватно отражает процессы, происходящие в зоне разрушения акустическим сигналом и может быть использована для апробации и оптимизации режимов гистотрипсии с кипением.

Работа выполнена при финансовой поддержке РФФИ (грант № 16-02-00653).

- [1] Хилл К., Бэмбер Дж., тер Хаар Г. (ред.) Ультразвук в медицине. Физические основы применения. Пер. с англ. М.: Физматлит, 2008.
- [2] Бэйли М.Р., Хохлова В.А., Сапожников О.А., Каргл С.Г., Крам Л.А. Акуст. журн. **49**, № 4. С. 437. (2003).
- [3] Гаврилов Л.Р. Фокусированный ультразвук высокой интенсивности в медицине. М.: Фазис, 2013.
- [4] Maxwell A., Sapozhnikov O., Bailey M., Crum L., Xu Z., Fowlkes B., Cain C., Khokhlova V. *Acoustics Today*. **8**(4). P. 24. (2012).
- [5] Khokhlova V.A., Fowlkes J.B., Roberts W.W., Schade G.R., Xu Z., Khokhlova T.D., Hall T.L., Maxwell A.D., Wang Y.N., Cain C.A. *Int. Journ. Hyperthermia*. N 31. P. 145. (2015).
- [6] Khokhlova T.D., Canney M.S., Khokhlova V.A., Sapozhnikov O.A., Crum L.A., Bailey M.R. *J. Acoust. Soc. Am.* **130**(5). P. 3498. (2011).
- [7] Simon J. C., Sapozhnikov O. A., Khokhlova V. A., Wang Y.-N., Crum L. A., Bailey M. R. *Phys. Med. Biol.* **57**(23). P. 8061. (2012).
- [8] Wang Y.-N., Khokhlova T.D., Bailey M.R., Hwang J.-H., Khokhlova V.A. *Ultrasound in Medicine & Biology*. **39**(3). P. 424. (2013).
- [9] Khokhlova T.D., Wang Y.N., Simon J.C., Cunitz B.W., Starr F., Paun M., Crum L.A., Bailey M.R., Khokhlova V.A. *PNAS*. N 111. P. 8161. (2014).
- [10] Simon J. C., Sapozhnikov O. A., Khokhlova V. A., Wang Y.N., Khokhlova V. A., Crum L. A., Bailey M. R. *Ultrasound Med Biol.* **41**(5),. P. 1372. (2015).
- [11] Юрина Н.А, Радостина А.И. Гистология. М.: Медицина, 1995.

Morphological analysis of biological tissue lesions induced by high intensity focused ultrasound pulses containing shock fronts

E. M. Ponomarchuk^{1,a}, S. V. Buravkov^{2,b}, Y. N. Wang^{3,c}, T. D. Khokhlova^{4,d}, V. A. Khokhlova^{1,3,e}

¹Department of Acoustics, Faculty of Physics, M. V. Lomonosov Moscow State University, Moscow 119991, Russia

²Department of Ecological and Extreme Medicine, Faculty of Fundamental Medicine, M. V. Lomonosov Moscow State University, Moscow 117192, Russia

³Center for Industrial and Medical Ultrasound, Applied Physics Laboratory, University of Washington, Seattle, WA 98105, USA

⁴Department of Gastroenterology, University of Washington Medical Center, Seattle, Washington, USA

E-mail: ^amsu.ekaterina.ponomarchuk@gmail.com, ^bsergey@wolf.ru, ^cynwang@u.washington.edu,

^dtanyak@apl.washington.edu, ^evera@acs366.phys.msu.ru

The H&E stained sections of porcine liver were investigated using the light microscope after exposure to high intensity focused ultrasound pulses containing shock fronts which duration was 10 ms and repetition frequency 1 s. The findings of detailed comparative morphological studies of the results obtained *ex vivo* and *in vivo* are discussed.

PACS: 43.35.Wa

Keywords: High-intensity focused ultrasound, Noninvasive surgery, Mechanical ablation, Histotripsy, Histology, Boiling, Thermal effects.

Received 10.07.2016.

Сведения об авторах

1. Пономарчук Екатерина Максимовна — студентка физического факультета МГУ имени М.В. Ломоносова, e-mail: msu.ekaterina.ponomarchuk@gmail.com.
2. Буравков Сергей Валентинович — доктор мед. наук, профессор факультета фундаментальной медицины МГУ имени М. В. Ломоносова, e-mail: sergey@wolf.ru.
3. Ванг Як-Нам — PhD, Центр промышленного и медицинского ультразвука университета шт. Вашингтон, Сиэтл, США, e-mail: ypnwang@u.washington.edu.
4. Хохлова Татьяна Дмитриевна — канд. физ.-мат. наук, Департамент гастроэнтерологии Медицинской школы университета шт. Вашингтон, Сиэтл, США, e-mail: tdk7@uw.edu.
5. Хохлова Вера Александровна — доктор физ.-мат. наук, доцент кафедры акустики физического факультета Московского государственного университета имени М.В.Ломоносова; тел.: (495) 939-29-52, e-mail: vera@acs366.phys.msu.ru.